

CLINICAL REPORT / REPORTE DE CASO

Sarcoidosis extrapulmonar en tatuaje como forma de presentación sistémica; reporte de un caso

Extrapulmonary sarcoidosis in the tattoo as a form of systemic presentation; case report

Nimzy J.Z. Letona-García¹, Walter O. Vasquez-Bonilla^{2,5*}, Alexis Monroy³, Rosario Velasquez², Pebbles Medina², Fausto Muñoz-Lara⁴

DOI. 10.21931/RB/2022.07.03.8

¹ Departamento de Dermatología. Hospital General San Juan de Dios, Ciudad de Guatemala, Guatemala.² Departamento de Patología. Hospital General San Juan de Dios, Ciudad de Guatemala, Guatemala³ Departamento de Medicina Interna. Hospital General San Juan de Dios, Ciudad de Guatemala, Guatemala.⁴ Departamento de Medicina Interna, Facultad de Ciencias Médicas, Universidad Nacional Autónoma de Honduras (UNAH), Tegucigalpa, Honduras.⁵ Universidad Nacional Autónoma de Honduras (UNAH). Tegucigalpa, Honduras.Corresponding author: walteroqueli@gmail.com

Resumen: La sarcoidosis es una enfermedad inflamatoria multisistémica granulomatosa, no necrotizante de etiología desconocida, su diagnóstico es clínico-patológico. Su incidencia se estima entre 2.3 y 11 por 100.000 habitantes/año y prevalencia varía de 2.17 a 160 por 100.000 personas, comienza en adultos menores de 50 años, pero se ha visto que alrededor del 70% de los casos ocurren entre los 25 y los 40 años en el momento de la presentación, con un segundo pico de incidencia en mujeres mayores de 50 años. Se presenta paciente masculino de 41 años, afroamericano, procedente de la región Nor-Oriental de Guatemala y residente en la ciudad de Guatemala, sin comorbilidades, con dermatosis caracterizada por: múltiples neoformaciones papuliformes, firmes de 3 a 4 mm de diámetro, de color negruzco, asociadas a prurito constante sin predominio de horario sobre tatuaje en miembro superior izquierdo, de dos años de evolución, sin fiebre, diaforesis nocturna, ni pérdida de peso, no recibió atención médica previamente. Exámenes de laboratorio sin alteraciones, tomografía axial computarizada de pulmones sin afectación del parénquima pulmonar, análisis microbiológicos para tuberculosis fueron negativos, serología para: VIH, hepatitis A, B y C fueron negativas, VDRL no reactivo. Se le realiza biopsia incisional en sacabocados de 4 mm de piel del área del tatuaje, la histopatología reporto piel con inflamación crónica granulomatosa con formación de granulomas pequeños uniformes, con presencia de células gigantes de tipo cuerpo extraño, dentro de las cuales se observan cuerpos asteroides pequeños, tinción de Ácido periódico de Schiff (PAS) y Kinyoun fueron negativas para microorganismos, se llegó al diagnóstico de sarcoidosis extrapulmonar en piel. El diagnóstico de sarcoidosis se requiere un cuadro clínico sugestivo, la comprobación histopatológica de granulomas no caseificantes en los órganos afectados y la exclusión de otras enfermedades capaces de producir hallazgos histopatológicos, o clínicos similares.

Palabras clave: Granulomas, Manifestaciones cutáneas, Sarcoidosis.

Abstract: Sarcoidosis is a multisystemic granulomatous, non-necrotizing inflammatory disease of unknown etiology; its diagnosis is clinical-pathological. Its incidence is estimated between 2.3 and 11 per 100,000 inhabitants/year and prevalence varies from 2.17 to 160 per 100,000 people, it begins in adults under 50 years of age, but it has been seen that around 70% of cases occur between 25 and 25 years of age. 40 years at presentation, with a second peak incidence in women older than 50 years. We present a 41-year-old African-American male patient from the North-Eastern region of Guatemala and resident in Guatemala City, with no comorbidities, with dermatosis characterized by: multiple firm papuliform neoformations of 3 to 4 mm in diameter, with a blackish, associated with constant itching without predominance of schedule on the tattoo on the left upper limb, two years of evolution, without fever, night diaphoresis, or weight loss, had not previously received medical care. Laboratory tests without alterations, computerized axial tomography of the lungs without lung parenchyma involvement, microbiological tests for tuberculosis were negative, serology for HIV, hepatitis A, B and C were negative, VDRL was non-reactive. An incisional biopsy was performed in a 4-mm punch of skin in the tattoo area. Histopathology reported skin with chronic granulomatous inflammation with the formation of small, uniform granulomas, with foreign body-type giant cells within which bodies can be seen. Small asteroides, Periodic Acid Schiff (PAS), and Kinyoun staining were negative for microorganisms, and a diagnosis of extrapulmonary sarcoidosis in the skin was reached. The diagnosis of sarcoidosis requires a suggestive clinical picture, histopathological verification of non-caseating granulomas in the affected organs and the exclusion of other diseases capable of producing similar histopathological or clinical findings.

Key words: Granulomas, Cutaneous manifestations, Sarcoidosis.

Citation: Nimzy J.Z. Letona-García, Walter O. Vasquez-Bonilla, Alexis Monroy, Rosario Velasquez, Pebbles Medina, Fausto Muñoz-Lara. Sarcoidosis extrapulmonar en tatuaje como forma de presentación sistémica; reporte de un caso. *Revis Bionatura* 2022;7(3) 8. <http://dx.doi.org/10.21931/RB/2022.07.03.8>

Received: 20 March 2022 / **Accepted:** 25 July 2022 / **Published:** 15 August 2022

Publisher's Note: Bionatura stays neutral with regard to jurisdictional claims in published maps and institutional affiliations.

Copyright: © 2022 by the authors. Submitted for possible open access publication under the terms and conditions of the Creative Commons Attribution (CC BY) license (<https://creativecommons.org/licenses/by/4.0/>).



Introducción

La sarcoidosis es una enfermedad inflamatoria multisistémica granulomatosa, no necrotizante de etiología desconocida, los mecanismos subyacentes a la formación de granulomas se comprenden cada vez mejor, incluida la susceptibilidad genética y los factores ambientales, caracterizada por la infiltración de diversos órganos por granulomas no necrotizantes, su diagnóstico es clínico-patológico¹⁻³. Su incidencia se estima entre 2.3 y 11 por 100.000 habitantes/año. La prevalencia estimada varía de 2.17 a 160 por 100.000 personas, la alta variabilidad podría explicarse por las diversas herramientas de diagnóstico utilizadas en series más antiguas para definir la sarcoidosis y por el origen étnico de cada cohorte^{3,4}. La sarcoidosis generalmente comienza en adultos menores de 50 años, pero se ha visto que alrededor del 70% de los casos ocurren entre los 25 y los 40 años de edad en el momento de la presentación, con un segundo pico de incidencia en mujeres mayores de 50 años, los afroamericanos y los escandinavos tienen una mayor incidencia de la enfermedad que el resto de la población caucásica³.

En un 90% son de origen pulmonar y afectación de órganos extrapulmonares ocurre hasta en el 50 % de los pacientes, pero solo del 5 al 9 % de los pacientes tienen enfermedad extrapulmonar sin afectación pulmonar: sarcoidosis no pulmonar y varían según el sexo, el origen étnico y la edad de presentación^{5,6}. Los sitios más comunes de afectación extrapulmonar son la piel, los ojos, el hígado y el sistema reticuloendotelial, con afectación renal, cardíaca y neurológica más rara, siendo la presentación más común en este grupo la sarcoidosis cutánea⁵⁻⁷.

Las lesiones dermatológicas de la sarcoidosis pueden permanecer aisladas hasta en un 30% de los casos, reconocer las manifestaciones cutáneas es de suma importancia ya que con frecuencia son el primer signo de la enfermedad, estas suelen ser múltiples máculas eritematosas, pápulas, placas o nódulos subcutáneos, generalmente no causan síntomas pero pueden tener importancia estética cuando se localizan en la cara, la sarcoidosis cutánea también puede ocurrir en el tejido cicatricial, el aspecto clínico puede variar según el tipo morfológico de la lesión, su cronicidad y el color de la piel circundante³. Algunos casos surgen en cicatrices, piel traumatizada y alrededor de cuerpo extraño (como tatuajes) hasta en un 5.4% a 13.8% de los casos, estas lesiones sobre tatuaje suelen presentarse se forma inespecífica, asintomáticas y dispersas, sin infiltración de todo el tatuaje, las tintas de color rojo y negro son las más frecuentemente asociadas a reacciones sarcoideas. La aparición de granulomas en zonas del tatuaje con distintos colores es muy sugestiva de sarcoidosis. Las lesiones pueden surgir de varios meses o incluso años después de realizar el tatuaje; esto podría deberse a la lenta degradación de los pigmentos secundaria a la exposición crónica a luz ultravioleta y el papel adicional de algunos factores como la infección por el virus de hepatitis C (VHC) o el tratamiento con interferón. Se cree que el desencadenante podría ser un producto derivado de la tinta aparecido a lo largo del tiempo⁸.

Los principales hallazgos histopatológicos son reacciones inflamatorias por linfocitos, eosinófilos, células plasmáticas y granulomas compuesto por histiocitos epitelioides con abundante citoplasma eosinofílico y núcleos ovalados que contienen un pequeño nucléolo central, con una corona

externa de colágeno y fibroblastos en las formas crónicas; cuerpos de inclusión de Schaumann (inclusiones de calcio y proteínas dentro de las células gigantes de Langhans como parte de un granuloma; estructuras concoideas redondeadas laminadas basófilas) y/o cuerpos aste-roides (pequeñas estructuras intracitoplasmáticas eosinofílicas en forma de estrella también presentes en la lepra tuberculoides, la beriliosis y el xantogranuloma necrobiótico facial atípico) dentro células multinucleadas y cuerpos de Hamazaki-Wesenberg (inclusiones PAS+ peculiares, pueden ser lisosomas grandes que contienen hemo lipofuscina)⁹.

Materiales y métodos

Se presenta un caso clínico de importancia sobre Sarcoidosis extrapulmonar en tatuaje como forma de presentación sistémica. Se realizó una búsqueda en bases de datos como Scielo, Google Académico, PubMed, para poder desarrollar el caso clínico. El reporte del caso clínico fue revisado por médicos patólogos, dermatólogos y médico internista. El paciente firmó su consentimiento informado.

Presentación del caso

Se presenta el caso de un paciente masculino de 41 años, afroamericano, procedente de la región Nor-Oriental de Guatemala y residente en la ciudad de Guatemala, sin comorbilidades de importancia, se presenta al servicio de dermatología del Hospital General San Juan de Dios, de la ciudad de Guatemala por presentar lesiones dermatológicas sobre tatuaje en miembro superior izquierdo, refirió una evolución de dos años, no había recibido atención médica previamente. Al examen físico dermatosis diseminada a miembro superior izquierdo que afecta hombro y brazo, caracterizada por múltiples neoformaciones papuliformes, firmes de 3 a 4 mm de diámetro, de color negruzco, asociadas a prurito constante sin predominio de horario, se encuentran sobre tatuaje tinta negra (Figura 1). A la Dermatoscopia se observan áreas blanquecinas sin estructura, líneas y escama blancas fina adherida en el centro (Figura 2-B). Sin fiebre, diaforesis nocturna, ni pérdida de peso. Se le realizó hematología completa y química sanguínea sin alteraciones, tomografía axial computarizada de pulmones sin afectación del parénquima pulmonar, análisis microbiológicos para tuberculosis fueron negativos, serología para VIH, virus de hepatitis A, B y C fueron negativas, VDRL no reactivo. Se le realizó biopsia incisional en sacabocados de 4 mm de piel del área del tatuaje y se envía al servicio de anatomía patológica, el cual reportó al estudio histopatológico de la piel inflamación crónica granulomatosa con formación de granulomas pequeños, uniformes, con presencia de células gigantes de tipo cuerpo extraño, dentro de las cuales se observan cuerpos asteroideos pequeños (Fig. 2A-B), tinción de Ácido periódico de Schiff (PAS) y Kinyoun fueron negativas para microorganismos, además se descartaron otros procesos inflamatorios de reacciones granulomatosas y procesos linfoproliferativos con estudios de inmunohistoquímica CD68 positivo y CD1a negativo. Con los hallazgos clínicos, estudios laboratoriales, estudios de imagen e histopatológico se llegó al diagnóstico de sarcoidosis extrapulmonar en piel, se le brindó tratamiento farmacológico con glucocorticoides orales en este caso prednisona 40 mg/día por 8 semanas y cuidados de piel corticoesteroides tópicos de mediana potencia para disminuir el prurito, jabón

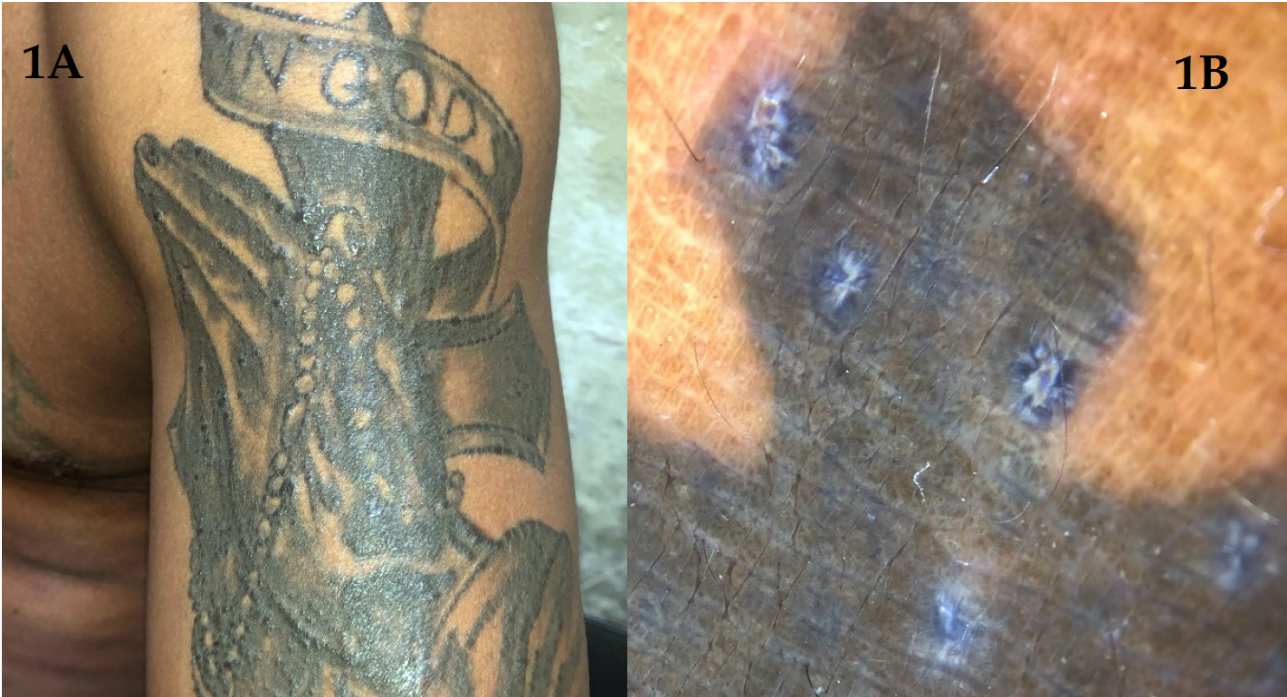

Figura 1. A: Neoformaciones papuliformes firmes sobre tatuaje de 3 a 4 mm de diámetro color negruzco sobre tatuaje tinta negra. B: Dermatoscopia con áreas blancas sin estructuras y líneas blancas a la periferia.

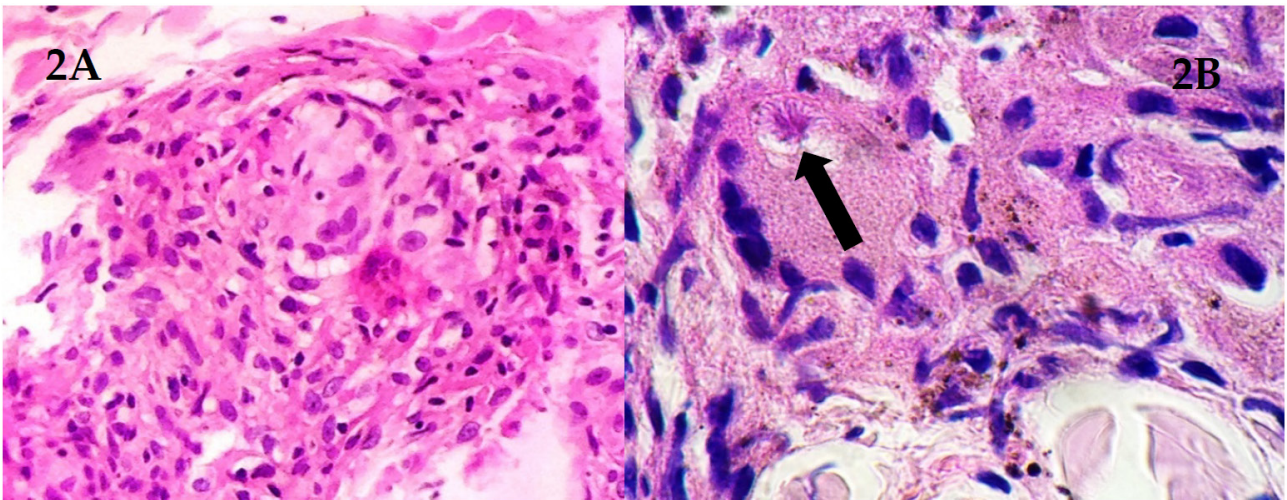


Figura 2. A: Granulomas pequeños B: Cuerpos asteroides (flecha).

neuro y protector solar SPF50; con una evolución satisfactoria y seguimiento por la consulta externa de medicina interna y dermatología, en la actualidad paciente con excelente mejoría clínica.

Discusión

La sarcoidosis es una enfermedad sistémica granulomatosa de etiología desconocida y distribución global, aunque hay teorías de exposiciones ocupacionales, infecciosas y genéticas. Descrita en 1869 por Carl William Boeck cuando les dio el nombre a múltiples lesiones sarcoidales benignas en las regiones extensoras de los miembros superiores de un paciente de 36 años. Además, existen variación no solo en la prevalencia de la enfermedad, si no en su forma de presentación de acuerdo con la raza, siendo más frecuentes las formas crónicas y el compromiso ocular en la

población afrodescendiente y las formas asintomáticas en la población blanca, en el caso que se presenta importante mencionar que es afrodescendiente, con una evolución crónica de las lesiones dermatológicas por la que consultó¹⁰⁻¹³.

Latinoamérica es una región con incidencia baja de sarcoidosis, probablemente por diferencias genéticas y de exposición ambiental a determinados antígenos o por la falta de programas de diagnóstico; así importante mencionar la alta prevalencia de otras enfermedades granulomatosas endémicas como ser tuberculosis, lepra y micosis profunda que son diagnóstico diferencial, en este paciente se descartaron todas estas enfermedades, tal como se describe en la presentación del caso¹⁴. La sarcoidosis puede ser asintomática o con un perfil clínico agudo, subagudo y crónico, siendo progresiva y recidivante y las manifestaciones cutáneas es de los sitios más frecuentemente afectados extrapulmonar y tienen tendencia a aparecer en zonas de cicatrices y tatuajes, tal como se presentó en el paciente del

caso que se describe^{10,12}.

Para realizar el diagnóstico se requiere de un cuadro clínico sugestivo, la comprobación histopatológica de granulomas no caseificantes en los órganos afectados y la exclusión de otras enfermedades capaces de producir hallazgos histopatológicos o clínicos similares y las presentaciones atípicas extrapulmonares donde puede presentarse adenopatías hiliares, lesiones cutáneas, articulares, oculares y opacidad reticular pulmonar además de hipercalcemia con hormona parati-roidea (PTH) normal o baja¹⁵. La biopsia sigue siendo el Gold standard para el diagnóstico de sarcoidosis, junto con la exclusión de otras patologías, mediante estudios complementarios¹⁵. El diagnóstico se confirma mediante la demostración anatomopatológica de granulomas no caseificantes y la extensión de la enfermedad puede determinarse mediante el diagnóstico de tejidos y las modalidades de imagen⁷. En el caso presente se pudo comprobar histopatológicamente el diagnóstico y se excluyeron otras causas de enfermedades granulomatosas como la tuberculosis, enfermedad por arañazo de gato y procesos linfoproliferativos entre otros. Las lesiones de la piel se dividen en 2 grupos: específicas de la sarcoidosis (con evidencia de granuloma) e inespecíficas (con cambios inflamatorios, pero sin evidencia de granuloma), las lesiones cutáneas específicas generalmente no causan más síntomas que los cambios estéticos, por lo cual los pacientes acuden a su consulta médica¹⁶.

El tratamiento de la sarcoidosis cutánea es similar al de la enfermedad sistémica, siendo la terapia con corticosteroides orales la alternativa más eficaz, también los corticosteroides tópicos o intralesionales se han utilizado con éxito en la afectación cutánea. Se consideran como segunda línea medicamentos como el metotrexato y los antipalúdicos como la cloroquina y la hidroxiclороquina, estos últimos en particular para los pacientes con enfermedad cutánea e hipercalcemia^{13,14}.

Conclusiones

La sarcoidosis es un trastorno multisistémico raro en nuestro medio o es subdiagnosticado y la importancia de este caso radica en descartar causas alternativas de enfermedad granulomatosa, siendo la tuberculosis la más importante, considerando que Guatemala es un área endémica y que siempre constituye un importante diagnóstico diferencial, también infección por hongos, malignidad y las enfermedades autoinmunes también deben considerarse como diagnóstico diferencial. Todos ellos también fueron descartados en este paciente.

Financiamiento

Los autores declaramos no haber recibido ningún aporte económico.

Declaración de consentimiento informado

Consentimiento firmado por la paciente.

Conflictos de Interés

Los autores declaramos no tener ningún conflicto de interés.

Referencias bibliográficas

1. Crouser ED, Maier LA, Wilson KC, Bonham CA, Morgenthau AS, Patterson KC, et al. diagnosis and detection of sarcoidosis. An official American thoracic society clinical practice guideline. *Am J Respir Crit Care Med*. 2020;201(8):e26–51. Disponible en: <http://dx.doi.org/10.1164/rccm.202002-0251ST>.
2. Nadeem I, Khatana UF, Ur Rasool M, Qamar A, Azher M. Extrapulmonary sarcoidosis: A diagnostic challenge. *Cureus*. 2020;12(10):e11076. Disponible en: <http://dx.doi.org/10.7759/cureus.11076>.
3. Sève P, Pacheco Y, Durupt F, Jamilloux Y, Gerfaud-Valentin M, Isaac S, et al. Sarcoidosis: A clinical overview from symptoms to diagnosis. *Cells [Internet]*. 2021;10(4):766. Disponible en: <http://dx.doi.org/10.3390/cells10040766>.
4. Sepehri M, Hutton Carlsen K, Serup J. Papulo-nodular reactions in black tattoos as markers of sarcoidosis: Study of 92 tattoo reactions from a hospital material. *Dermatology*. 2017;232(6):679–86. Disponible en: <http://dx.doi.org/10.1159/000453315>.
5. James WE, Koutroumpakis E, Saha B, Nathani A, Saavedra L, Yucel RM, et al. Clinical Features of Extrapulmonary Sarcoidosis Without Lung Involvement. *Chest*. 2018;154(2):349–56. Available from: <https://doi.org/10.1016/j.chest.2018.02.003>.
6. Connelly C, Hasan A, Chung Z, Mingomataj E, Velayudhan V, McFarlane IM. Extrapulmonary involvement in sarcoidosis: A case report. *Am J Med Case Rep*. 2020;8(7):210–5. Available from: <http://dx.doi.org/10.12691/ajmcr-8-7-13>.
7. Ungprasert P, Ryu JH, Matteson EL. Clinical manifestations, diagnosis, and treatment of sarcoidosis. *Mayo Clin Proc Innov Qual Outcomes*. 2019;3(3):358–75. Available from: <http://dx.doi.org/10.1016/j.mayocpiqo.2019.04.006>.
8. García del Pozo Martín de Hijas M del C, Agudo Mena JL, de Manueles Marcos F, Ochando Ibernón G, Nam Cha S, Martín de Hijas Santos M del C. Granulomas sarcoideos en un tatuaje como forma de presentación de sarcoidosis sistémica. *Piel*. 2018;33(2):89–91.
9. Marcoval J, Penín RM, Mañá J. Histopathological features of subcutaneous sarcoidosis. *Am J Dermatopathol*. 2020;42(4):233–43. Available from: <http://dx.doi.org/10.1097/DAD.0000000000001509>.
10. González-Díaz D, Herrera-González A, Ortiz-Roque J, Alvarez-Santana R, Estrada-Nápoles Y. Sarcoidosis: a propósito de dos casos. *Acta Médica*. 2020;21(42):e154.
11. Chavarriga-Restrepo A, López-Amaya JE, Mesa-Navas MA, Velásquez-Franco CJ. Sarcoidosis: muchas caras, una enfermedad. Revisión narrativa de la literatura. *IAT-REIA*. 2019;32(3):191–203. Available from: <http://dx.doi.org/10.17533/udea.iatreia>.
12. Riancho-Zarrabeitia L, Martínez-Meñaca A, González-Gay MA. Sarcoidosis. *Med*. 2013;11(34):2076–83.
13. Valeyre D, Jeny F, Rotenberg C, Bouvry D, Uzunhan Y, Sève P, et al. How to Tackle the Diagnosis and Treatment in the Diverse Scenarios of Extrapulmonary Sarcoidosis. *Adv Ther*. 2021;38(9):4605–27.
14. Escudero MG, Escudero MG, Acosta NDP, Pérez LR, Alfonso YA. Sarcoidosis cutánea, preámbulo de la enfermedad sistémica. *Rev Cuba Reumatol*. 2021;23(2): e198. Available from: <http://www.revreumatologia.sld.cu/index.php/reumatologia/article/view/862>.
15. Dajaro Castro LA, Alvarado DA, Zuñiga Pineda B, Calle Caamaño CA, Montenegro Mayorga SE. Atypical sarcoidosis in a young man with skin ulcers and hypercalcemia. *Rev Virtual la Soc. paraguaya Med Interna*. 2019;6(1):134–41.
16. Madureira P, Pimenta S, Cardoso H, Guimarães R, Costa L. Sarcoidosis : An unusual presentation. 2017;13(4):227–9. *Reumatol Clín (Engl Ed)*. 2017;13(4):227–9.