

## REPORTE DE CASOS / CASE REPORT

**Acardia fetal, reporte de un caso, enfoque médico y psicosocial.****Acardia fetal, reporting a case, medical and psychosocial approach.**Alvear Reacos Rodrigo Roberto<sup>1</sup>, Aguinaga Egas Patricio<sup>2</sup>, Acosta Vinueza Yesenia<sup>3</sup>, Gonzales Pardo Secundino<sup>4</sup>, Reacos Paredes Yu Ling<sup>5</sup>

DOI. 10.21931/RB/2017.02.03.8

**RESUMEN**

La acardia fetal es una rara malformación congénita que se presenta en embarazos gemelares reportados tradicionalmente como 1:35000 nacidos vivos, aunque hay estudios que afirman que su incidencia podría ser mayor del 1:9500- 11000 embarazos. El presente caso se da en una mujer multipara proveniente del sector rural en cuyo único control se detecta embarazo gemelar de 26 semanas, malformación en uno de los productos producida por una anastomosis placentaria y en el otro una grave afectación cardíaca que termina por provocarle la muerte luego de su nacimiento. La diferencia de tamaño entre el feto normal y el acárdico explica las consecuencias de poli hidramnios y el parto prematuro. La falta de controles prenatales impide que se puedan acceder a tiempo a medios diagnósticos y de tratamiento oportuno.

**Palabras Claves:** Acardia fetal, Multipara, Transfusión feto-fetal, malformación.

**ABSTRACT**

Fetal acardia is a rare congenital malformation that occurs in twin pregnancies traditionally reported as 1: 35,000 live births, although there are studies that claim that its incidence could be greater than 1: 9500-11000 pregnancies. The present case occurs in a multiparous woman from the rural sector whose sole control is a twin pregnancy of 26 weeks, malformation in one of the products produced by a placental anastomosis and in the other a serious cardiac involvement that ends up causing him death After his birth. The difference in size between the normal fetus and the acardic one explains the consequences of polyhydramnios and premature labor. The lack of prenatal controls prevents access to timely diagnosis and treatment.

**Key Words:** Fetal Impingement, Multipara, Fetal-fetal transfusion, malformation

**Introducción**

La acardia fetal es una anomalía congénita asociada a embarazos múltiples con una frecuencia de presentación de 1 en 35.000 embarazos reportados el año<sup>1</sup> y 1:9500- 11000 embarazos en estudios actuales convirtiendo a esta malformación en una condición no tan rara<sup>2,3</sup>. Estos ocurren cuando un solo ovulo fertilizado se divide (4-7 días después de la fertilización) en embriones genéticamente idénticos los cuales comparan una sola placenta y un solo amnios, pudiendo resultar más tarde en una fusión de elementos tisulares<sup>4</sup>.

Esta patología forma parte del *Síndrome de Transfusión Feto-Fetal (TFF)*, también conocida como *Secuencia de Perfusión Arterial en Reversa (TRAP)*, por sus siglas en inglés). Anatómicamente, existen dos o tres productos siendo este último más raro aún)- Uno de ellos presenta un desarrollo casi normal y es llamado "el gemelo de la bomba" o "donante" porque su corazón bombea su volemia a la del otro, el cuál actúa como parásito, recibiendo flujo sanguíneo retrógrado de sangre mal oxigenada a través de la aorta abdominal, resultando en un amplio espectro de malformaciones una de ellas es conocida como "acardius acephalus" (ausencia de corazón y/o cabeza). Esta situación puede ocasionar polihidramnios, parto prematuro e insuficiencia car-

díaca en el gemelo donante; "la muerte de ambos se da en aproximadamente el 50% de los casos<sup>5,6</sup>.

El diagnóstico prenatal es fundamental para reducir la morbi-mortalidad en recién nacidos, una proporción significativa de la mortalidad infantil (10%) se atribuye a defectos congénitos del corazón. La ecografía obstétrica es una herramienta ampliamente usada para el control prenatal, desde las primeras semanas de gestación, nos permite controlar no solo la normal evolución del desarrollo embrionario y fetal, sino detectar malformaciones congénitas; Incluso, en países desarrollados, la ecocardiografía se ha convertido en una investigación de rutina<sup>7</sup>. Se han reportado algunos casos en los que la detección temprana de esta rara anomalía ha dado lugar a que se realicen diferentes intervenciones terapéuticas que conllevaron a salvar la vida de al menos uno de los productos de la gestación sin tener mayores complicaciones futuras<sup>8,4</sup>.

Presentamos un caso de embarazo gemelar espontáneo de 26,1 semanas en una madre multipara proveniente de una zona rural en cuyo único control se diagnostica no solo el embarazo gemelar sino también la malformación fetal además de las complicaciones en la madre y en el feto donante.

<sup>1</sup> Médico especialista en Medicina Familiar- docente de la Universidad Técnica del Norte (UTN).

<sup>2</sup> Médico tratante de Gineco- Obstetricia.

<sup>3</sup> Médica Psiquiatra- docente de la UTN.

<sup>4</sup> Médico Anestesiólogo, docente de la UTN.

<sup>5</sup> Msc en Gerencia en Salud para el Desarrollo Local, docente la Facultad Ciencias de la Salud.

**Correspondencia:** lyacosta@utn.edu.ec

## DESCRIPCIÓN DEL CASO

Paciente femenina de 38 años, casada, de etnia indígena, procedente de una zona rural de uno de los cantones de la provincia de Imbabura (El Inca-Pimampiro) sin ninguna instrucción, ocupación quehaceres domésticos; quinta gesta y con antecedente de un aborto espontáneo previo. Llega al Hospital del IESS regional-8 de Ibarra transferida del Seguro Social Campesino con diagnóstico de embarazo gemelar espontáneo de 26.2 semanas, muerte y posible malformación en uno de los productos, situación detectada en un hallazgo ecográfico que realizaron cuando consultaba por una molestia gastrointestinal convirtiéndose ésta en su único control prenatal. ]La paciente presentaba un crecimiento abdominal exagerado (fondo uterino de 41 cm) que al momento del ingreso refiere epigastralgia, astenia y dolor lumbar en posición de decúbito dorsal, motivo de su consulta.

La ecografía reporta, Índice de líquido amniótico en los cuatro cuadrantes de 252 mm; feto 1 vivo, (donante) cefálico, de aspecto morfológico normal, con movimientos corporales presentes, sexo femenino con antropometría correspondiente a 27 semanas y un peso de 970 g. Feto 2 malformado, sin actividad cardíaca visible, y atrofia evidente del segmento corporal superior, acéfalo, ausencia de miembros superiores, tórax hipotrófico, se observa presencia de costillas. Abdomen con ascitis y notoria atrofia visceral. Gran edema de piel y tejido celular subcutáneo; cordón umbilical con tres vasos. Miembros inferiores hipotróficos y edematosos.

Los hallazgos fueron confirmados posterior al parto el cual se llevó a cabo a las 30,3 semanas por cesárea de emergencia debido a sufrimiento fetal e inicio de actividad uterina espontánea. El gemelo donante fue sometido previamente a maduración pulmonar con dos dosis de betametasona para disminuir el riesgo de futuras complicaciones respiratorias. Nace el primer producto de aspecto morfológico normal de sexo femenino vivo de 1100 g. de peso, con edema generalizado y ascitis (signos de insuficiencia cardíaca), el mismo que fallece a las 7 horas del nacimiento.

El segundo producto, macrosómico de aspecto amorfo, que pesó 2017 g, no viable anencefálico con tórax y abdomen deformes; miembros superiores: con amelia en el lado derecho y focomelia en el lado izquierdo, con esbozo de 4 dedos, extremidades inferiores con pies en varo bilateral con 2 y 4 dedos en pie derecho e izquierdo respectivamente. (Figura 1)

La placenta pesó 690 g, presentaba dos cordones umbilicales con anastomosis vascular en la base, uno de ellos con cuatro estructuras vasculares y el segundo con tres. (Figura 2). En el estudio histopatológico del gemelo receptor se constata que es también de sexo femenino por sus órganos externos e internos,

aunque presentó ausencia de útero. Órganos torácicos ausentes, anomalías en el extremo proximal de estómago y recto, otros riñones y glándulas suprarrenales fueron de estructura normal. Al examen microscópico, los órganos internos presentan signos de inmadurez y autólisis importantes.

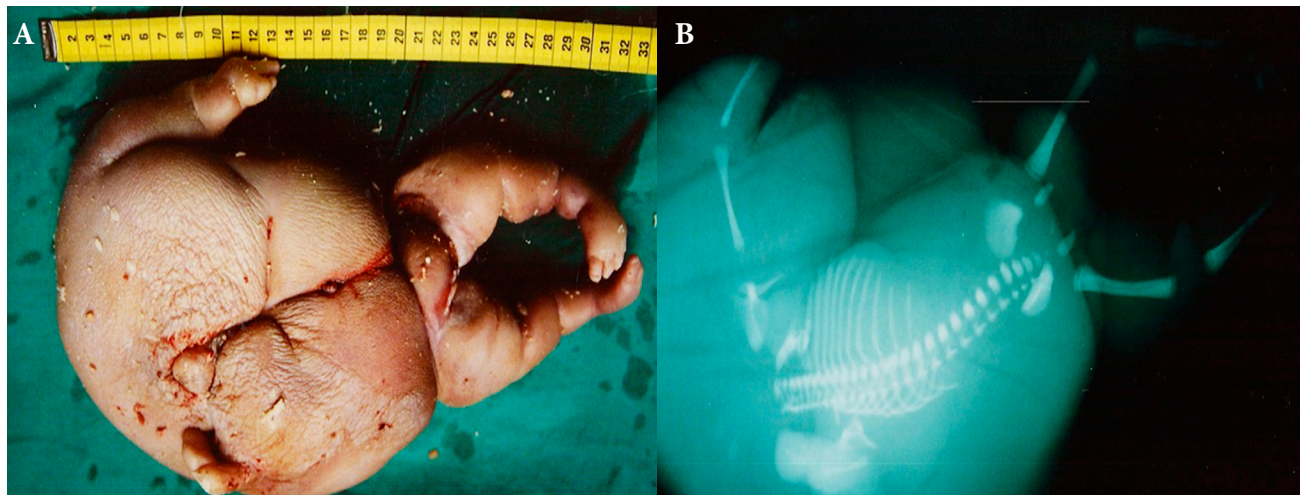
En el examen placentario microscópicamente presenta ve­llosidades coriales inmaduras, estroma ligeramente hiper­celular, leve disminución de nódulos sincitiales. En la decidua se observa depósitos de fibrina y áreas de necrosis con focos de calcificación. Uno de los cordones umbilicales presenta dos arterias y una vena, el otro cordón, dos arterias y dos venas.

## DISCUSIÓN

El feto arcádico se define como aquel que carece parcial o totalmente de corazón. Dicha patología es ahora más conocida como Perfusión Arterial Reversa o TRAP debido a que no siempre se van a darse malformaciones de tipo arcádico y es la manifestación extrema de Síndrome de transfusión feto-fetal (TTTS) que se da por una anastomosis de la arteria a la arteria y de la vena a la vena umbilicales con la consecuente perfusión retrógrada, es decir, la sangre arterial umbilical del donante fluye hacia la arteria umbilical del receptor quien sufre de malformaciones debido a la hipoxemia desde las fases tempranas del desarrollo embrionario que afecta a la curvatura y fusión del tubo cardíaco primitivo resultando en la no formación de corazón y otros órganos<sup>3</sup>.

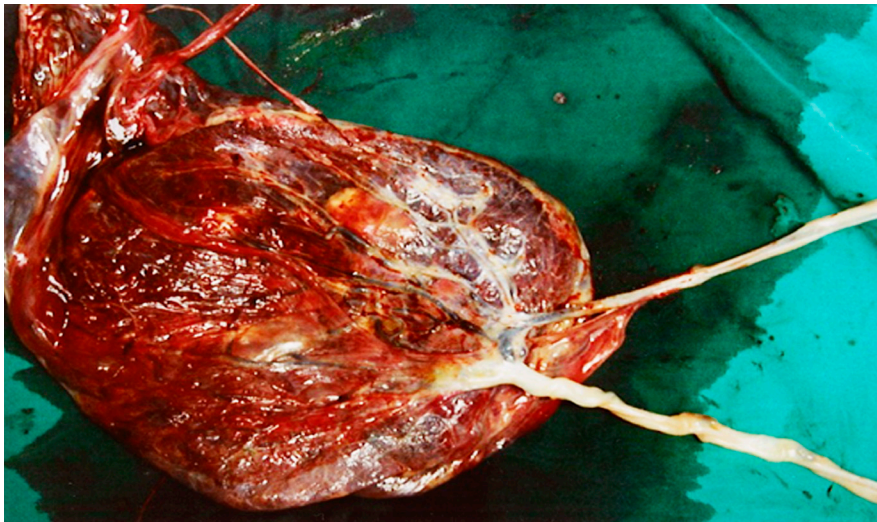
La conexión vascular anormal transporta flujo sanguíneo desoxigenado hacia las arterias umbilicales del receptor, favoreciendo con un escaso aporte de oxígeno sólo a los vasos ilíacos por lo que permite un mayor desarrollo del polo inferior, es por eso que los órganos del extremo inferior del cuerpo se hallan mejor formados. Ello podría estar explicado a nivel molecular debido a que agentes que aumentan los niveles de redox (especies reactivas de oxígenos generadas por el NADPH oxidasa 4) pueden modular la diferenciación de las células cardiótípicas pluripotenciales, aumentando la proporción de cardiomiocitos durante la embriogénesis<sup>9</sup>.

Por otro lado, el gemelo donante al tener que movilizar su volemia y la del acardio, sufre sobrecarga, produciéndose en algunos casos insuficiencia cardíaca congestiva (ICC). El riesgo de prematuridad, poli y oligohidramnios y la anemia son algunas de las demás consecuencias con una mortalidad asociada del 40-70% de los casos sin intervención. Dichas complicaciones se las puede predecir relacionando el peso del feto acárdico con el feto normal, en este caso, mientras mayor sea el peso del primero el porcentaje de parto prematuro llegará al 90% y la probabilidad



**Figura 1:** A. Apariencia macroscópica del feto acárdico, en el que se observa, ausencia de polo cefálico, tórax y abdomen deformes, miembro superior izquierdo con esbozo de 4 dedos y miembro superior derecho rudimentario. Miembros inferiores en varo. B. Radiografía simple del feto acárdico en el que se observa ausencia de cráneo y miembros superiores incompletos.





**Figura 2:** Presenta tejido placentario con presencia de dos cordones umbilicales, los cuales se caracterizan por la presencia de anastomosis anómalas, llamado Síndrome de Transfusión Feto – Fetal o Secuencia de Perfusión Arterial en Reversa. Anatómicamente, existieron dos productos: Uno de ellos presentó un desarrollo casi normal (donante), porque su corazón bombea su volemia a la del otro producto en cuál actúa como parásito, recibiendo flujo sanguíneo retrógrado de sangre mal oxigenada.

de polihidramnios (índice de líquido amniótico entre 8 y 25 cm) y la falla cardíaca también será mayor como se vio en el presente caso<sup>3</sup>.

Es aspecto morfológico más común es conocido como “Acardius acephalus” o “Acéfalo u Holoacardio” (65% de los casos), se caracteriza por la ausencia de cabeza, aunque puede tener un esbozo de la base del cráneo, no tienen brazos y las extremidades inferiores presentan diversos grados de desarrollo. Otra gama morfológica es el Acardio Anceps o Hemiacardio (22%): presenta una cabeza rudimentaria con esbozo de cráneo y huesos faciales, y extremidades poco desarrolladas. El Acardius Amorphus (8%) aparece como una masa desorganizada y sin forma, sin órganos reconocibles, formado por tejido conectivo no diferenciado, cartílago, hueso, músculo, pero que puede contener en su interior, alguna forma de estructura axial. El Acardio Anceps tiene la forma más desarrollada, es decir tiene brazos, piernas y parcialmente ha desarrollado la cabeza con tejido cerebral y estructuras faciales; este tipo de gemelo está asociado a alto riesgo de complicaciones en el gemelo normal. El subtipo morfológico Acardius Acormus (4%) constituido por una cabeza unida a una placenta. y el Acardius Mielocéfalo (1%): Es la forma más rara. Semejante al amorfo, pero con extremidades rudimentarias<sup>5</sup>.

En nuestro caso las consecuencias morfológicas y las consecuencias hemodinámicas predecibles por el tamaño del feto acárdico están presentes de forma típica.

La acardia, generalmente es descubierta por ultrasonografía de rutina tempranamente en el embarazo, o debido a los hallazgos clínicos tardíos, tales como polihidramnios. La determinación a través de ultrasonido de la corionicidad (estado placentario) es más confiable antes de las 14 semanas; en embarazos gemelares, esta conducta de diagnóstico y control se hace necesaria debido a la morbilidad y mortalidad perinatal es cinco veces mayor en gemelos monocoriales que en los bicoriales precisamente debido al TTTTS que provoca restricción selectiva del crecimiento fetal<sup>10,11</sup>.

La importancia de un diagnóstico temprano radica en la posibilidad de acceder a un tratamiento oportuno que puede variar desde una conducta expectante con evaluaciones de ultrasonido periódicas hasta procedimientos invasivos como la ligadura del cordón, la ablación del gemelo arcádico y otros procedimientos con láser o termocoagulación<sup>3</sup>. La intervención puede conducir a complicaciones relacionadas con el procedimiento, mientras que el manejo expectante puede no siempre resultar exitoso<sup>1</sup>.

Según el Instituto Nacional de Estadísticas y Censos (INEC) en Ecuador se registraron en el año 2015 (12) 273280, de ellos al menos 7 presentaron una malformación como la descrita

y en la provincia de Imbabura se verá un caso de éstos una vez cada 5 años.

La OMS considera que el cuidado prenatal temprano periódico e integral está orientado a disminuir el riesgo de complicaciones, estableciendo un mínimo de 5 chequeos por profesional de Salud calificado como un estándar óptimo<sup>13</sup>.

Estudios en Latinoamérica revelan que aún existe un 40 % de incumplimiento en los controles prenatales encontrando que el estado conyugal no estable y el desempleo materno se asocia a mayores tasas de fracaso de la atención prenatal<sup>14</sup>.

## CONCLUSIONES

Pese a los esfuerzos de las autoridades nacionales y locales del MSP de promover el control prenatal a nivel urbano y rural, se continúa teniendo dificultades en ello. Eso nos pone lejos cumplir la meta de poder realizar un diagnóstico temprano y peor aún una intervención para disminuir los riesgos que presentamos con cualquiera de las herramientas terapéuticas que se han desarrollado. Pese a ello se debe seguir insistiendo en realizar un ultrasonido con un análisis crítico del estado placentario en el primer trimestre y más aún si existe sospecha de embarazo gemelar.

Independientemente de la conducta a seguir, el resultado debe ser el Bienestar del gemelo donador, lograr que pueda llegar al final su gestación en las mejores condiciones posibles a pesar de los obstáculos que su hermano le ha puesto en su camino.

## Referencias bibliográficas

1. Emery SP, al e. The North American Fetal Therapy Network Consensus Statement: Management of Complicated Monochorionic Gestations. *Am J Obstet Gynecol.* 2016 Septiembre; 126(3): p. 575-84.
2. Dubey S, Verma M, Goel P, Punia R. Twin Reversed Arterial Perfusion: To. *Journal of Clinical and Diagnostic Research.* 2017 Enero ; 11(1).
3. Aruna , N, Rohini A, Pikee S, Jaya B. Acardiac anceps: a rare congenital anomaly; 2014.
4. Sahruda G, Onome O. Spontaneous monochorionic triplet pregnancy with no fetal. *BMJ.* 2012.
5. Ahmad Mea. Diagnostic Dilemma in Twin-Reversed Arterial Perfusion Sequence. *The Journal of Obstetrics and Gynecology of India.* 2013 Agosto; 63(2): p. 282–284.
6. Torres Borrego J, Guzmán Cabañas J, Acosta Collado C, Romanos Lezcana A, Acosta Collado A. Acardius acephalus. Descripción de un caso. *ANALES ESPAÑOLES DE PEDIATRÍA.* 2000 Mayo; 53(4): p. 346-349.

7. Colaco SM, Karande T, Bobhate PR PR, Jiyani R, al e. Neonates with critical congenital heart defects: Impact of fetal diagnosis on immediate and short-term outcomes. *Ann Pediatr Cardiol.* 2017 Mayo- Ago; 10(2): p. 126.130.
8. Norwitz E, et al. Separation of Conjoined Twins With the Twin Reversed-- Arterial- Perfusion Sequence After Prenatal Planning With Thee. Dimensional Modeling. *The New England Journal of Medicine.* 2000 Oct; 343(6).
9. Murray TV, Smyrniats L, Shah AM, Brewer AC. NADPH oxidase 4 regulates cardiomyocyte differentiation via redox activation of c-Jun protein and the cis-regulation of GATA-4 gene transcription. *THE JOURNAL OF BIOLOGICAL CHEMISTRY.* 2013 Mayo; 288(22).
10. Dias T, Weerasinghe A, Amarathunga P, De Silva C, Thilaganathan B. Twin pregnancy chorionicity determination in a tertiary care setting. *Ceylon Medical Journal.* 2013 Dic; 58(4).

11. Dias T, Bhide A, Thilaganathan B. Early pregnancy growth and pregnancy outcome in twin pregnancies. *Ceylon Medical Journal.* 2010 sept; 55(3): p. 80-84.
12. INNEC-Ecuador. Ecuador en cifras. Anuario estadístico. ; 2015.
13. MSP del Ecuador. Control Prenatal, Guía de practica clínica Normatización DND, editor. Quito: El Telégrafo EP; 2016.
14. Arispe C, Salgado M, Tang G. Frecuencia de control prenatal inadecuado y de factores asociados a su ocurrencia. *Rev Med Hered.* 2011; 22(4).

**Recibido:** 4 de Julio de 2017.

**Aprobado:** 4 de Agosto de 2017.

#ClimateChange

# WHO IS AT RISK OF CLIMATE CHANGE?

Those **living in poverty**, as well as **women, children and the elderly**.

**Outdoor workers** and people **living with chronic medical conditions**.

**Children are the most vulnerable** due to long exposure to environmental risks.

**EVERYONE**  
**EVERYWHERE**

Those living in **megacities, small island developing states** and other **coastal, mountainous and polar regions**.

Countries with **weak health systems** will be least able to prepare and respond.



World Health Organization

¿QUÉ ES

# ORCID?

ORCID puede ayudarle a gestionar mejor sus autores y revisores, proporcionando un registro único de identificadores permanentes para investigadores y académicos, que es abierto, no propietario, transparente, móvil y basado en la comunidad.

“ Todo lo que hacemos está impulsado por los datos, así que necesitamos identificadores de autor fiables. Pero no puede haber identificadores de autor fiables sin ORCID.

Paul Peters, director de estrategia en Hindawi Publishing

El sistema ORCID no sólo permite mejorar los procesos de publicación, sino que la participación de los editores también permite la mejora de los procesos para socios como los organismos de financiación y las universidades.

Craig Van Dyck, Vicepresidente de Gestión de Contenidos de Global, Global Research, Wiley

.....  
¿Cómo podemos **agilizar** nuestro proceso de presentación de manuscritos? ¿Podemos **reducir** el coste de gestionar y eliminar la ambigüedad de nuestras bases de datos de autores y revisores? ¿Cómo podemos **mejorar** la exactitud de nuestra búsqueda por autor? ¿Por qué tenemos tantos **duplicados** en los registros de autor? ¿Dónde encontramos los revisores **más cualificados**?  
.....

Las editoriales académicas y de investigación se enfrentan diariamente a problemas de autoría. Usted se esfuerza por mantener la precisión en las bases de datos de autores, que son necesarias para entender la historia de un autor, para realizar búsquedas basadas en nombres precisos, y para encontrar y gestionar los revisores. En ausencia de identificadores de autor únicos, a menudo usted se ve obligado a eliminar manualmente la ambigüedad de los metadatos para que coincidan correctamente los autores con sus artículos.

Mediante la vinculación de los investigadores y profesores con sus publicaciones, ORCID sirve como un aglutinador de información, y permite a los investigadores y editores gestionar de manera más eficiente y eficaz la difusión de resultados de investigación. ORCID le permite enlazar de forma fiable y sin ambigüedad, los autores con su producción académica completa, correcta y actual, que le ayuda a controlar sus contribuciones únicas.

id

## ORCID ayuda a los editores:

- Identificar y distinguir claramente a los autores.
- Simplificar los procesos de entrega de manuscritos.
- Encontrar rápidamente lectores y colaboradores.
  - Mejorar la velocidad y precisión de búsqueda por autor.
  - Mantener la conformidad con el depósito obligatorio de los resultados y los artículos de investigación.

Como organización independiente y sin ánimo de lucro diseñada para beneficiar a un amplio rango de organizaciones, ORCID es única en su capacidad para atravesar disciplinas, sectores de investigación y fronteras nacionales. La capacidad de conectar la investigación y los investigadores enriquece el proceso del descubrimiento científico y mejora la eficiencia de la financiación y la colaboración científicas. ORCID está trabajando con todos los sectores de la comunidad científica para hacer realidad esta visión.